

人工智能辅助的磁共振成像在评估乳腺癌新辅助化疗中的应用综述

刘凯文, 金莹莹, 王守巨

(南京医科大学第一附属医院放射科, 南京 210000)

摘要: 新辅助化疗已成为乳腺癌标准治疗策略, 而磁共振成像是评估乳腺癌对新辅助化疗反应的首选影像学方法。虽然磁共振成像能提供关于肿瘤位置、大小及微环境等详细信息, 但肿瘤的多样性变化给乳腺癌新辅助化疗的精准评估带来挑战。基于机器学习和深度学习的人工智能方法展现出识别磁共振成像数据中复杂模式的能力。通过临床影像特征分析、影像组学分析和生境分析等方法, 人工智能技术已显著提升乳腺癌新辅助化疗评估的性能和效率, 有助于实现个性化治疗策略。本文介绍了乳腺癌新辅助化疗评估所用的磁共振成像数据及性能指标, 总结了人工智能技术在此领域的应用进展, 同时探讨了当前人工智能技术在实际应用中的挑战和未来可能的研究方向。

关键词: 乳腺癌; 新辅助化疗; 磁共振成像; 人工智能; 影像组学; 生境分析

中图分类号: TP391 **文献标志码:** A

Artificial Intelligence-Assisted Magnetic Resonance Imaging in Assessment of Neoadjuvant Chemotherapy for Breast Cancer: A Review

LIU Kaiwen, JIN Yingying, WANG Shouju

(Department of Radiology, The First Affiliated Hospital of Nanjing Medical University, Nanjing 210000, China)

Abstract: Neoadjuvant chemotherapy has become a standard treatment strategy for breast cancer, and magnetic resonance imaging (MRI) is the preferred imaging method for assessing the response of breast cancer to neoadjuvant chemotherapy. Although MRI can provide detailed information of tumor, including location, size, and microenvironment, the precise assessment of neoadjuvant chemotherapy of breast cancer suffers from the diverse changes in tumors present in MRI images. Artificial intelligence methods based on machine learning and deep learning have demonstrated the ability to recognize complex patterns in MRI data. Through clinical radiologic feature analysis, radiomics analysis, and habitat analysis, artificial intelligence technology has significantly enhanced the performance and efficiency of assessments for breast cancer neoadjuvant chemotherapy, aiding in the realization of personalized treatment strategies. This paper introduces the MRI data and performance indicators in assessing breast cancer neoadjuvant chemotherapy, summarizes the progress of artificial intelligence applications in this field, and discusses the current challenges and potential future research directions for artificial intelligence technology in practical applications.

基金项目: 中国博士后科学基金(2021TQ0158; 2022M711678)。

收稿日期: 2024-06-09; **修订日期:** 2024-07-10

Key words: breast cancer; neoadjuvant chemotherapy; magnetic resonance imaging (MRI); artificial intelligence; radiomics; habitat analysis

引言

乳腺癌是全球女性最常见的癌症类型^[1]。近年来,中国乳腺癌新发病例和负担大幅增加^[2]。作为乳腺癌手术的重要辅助,化疗可通过细胞毒性药物阻止癌细胞的生长和扩散,从而实现对乳腺癌的有效治疗^[3]。传统化疗在手术后进行,旨在治疗潜在的微转移^[4]。由于肿瘤已通过手术切除,传统辅助化疗无法通过直接观察肿瘤的大小、形态等来判断治疗效果。新辅助化疗(Neoadjuvant chemotherapy, NAC)是指在手术前进行的全身化疗,可以缩小肿瘤体积,降低肿瘤分期,提高手术完全切除的可能性^[5]。NAC弥补了传统化疗无法评估肿瘤对化疗药物反应的缺陷。通过评估肿瘤在NAC治疗过程中各项指标的变化,临床医师可以及时调整治疗方案,进而实现乳腺癌的精准和个性化治疗。

评价NAC疗效常用的影像学方法包括乳腺X线成像、乳腺超声成像以及乳腺磁共振成像(Magnetic resonance imaging, MRI)。与前两者相比, MRI不仅可以通过多参数成像详细反映肿瘤及其微环境信息,而且MRI显示的肿瘤大小与病理样本实测大小最为接近,这使得MRI成为评价乳腺癌NAC疗效的首选方法^[6-10]。然而,在NAC治疗期间,肿瘤的变化具有多样性,没有能够覆盖全部变化的统一标准,为乳腺癌NAC的精准评估带来挑战。新兴的人工智能技术通过对图像数据进行自动化分析,识别其中的复杂模式,可以实现对肿瘤多样化的准确评估。乳腺多参数MRI图像中存在丰富的肿瘤形态学和动力学信息,可通过提取定性或定量特征并应用机器学习模型进行临床影像特征分析,进而预测肿瘤NAC反应。目前,常用的人工智能技术包括传统影像组学、深度学习和生境分析。传统影像组学通过提取肿瘤的形状、纹理和统计等特征,从大量潜在与乳腺癌NAC反应相关的影像组学特征中选取重要特征,输入机器学习模型进行分析与预测。深度学习在医学影像中的应用主要基于卷积神经网络(Convolutional neural network, CNN)框架及其变体,一方面可直接使用CNN框架学习乳腺MRI图像中的特定模式;另一方面可利用预训练的CNN框架提取图像特征,作为传统影像组学方法的有效补充。生境分析关注肿瘤内部的异质性,将肿瘤内部划分为多个具有不同生物学特性的生境,更深入地理解肿瘤的生物行为和治疗反应。

本文主要通过搜索PubMed和Google Scholar数据库,使用以下关键词筛选2018—2024年之间的相关期刊或会议论文:(“breast cancer” OR “breast tumor”) AND (“neoadjuvant chemotherapy” OR “neoadjuvant therapy”) AND (“MRI” OR “magnetic resonance imaging”) AND (“machine learning” OR “radiomics” OR “deep learning” OR “habitat imaging”)。基于搜索结果,本文首先总结了乳腺癌NAC评估中的MRI数据及性能指标,然后介绍了在乳腺癌NAC监测中基于人工智能的MRI分析方法,包括临床影像特征分析、传统影像组学、深度学习和生境分析,讨论并总结了当前人工智能分析方法存在的挑战,最后展望未来的研究方向。

1 乳腺癌NAC评估的MRI数据及性能指标

MRI是利用体内水分子中的氢原子在强磁场中的磁化特性来生成图像。氢原子在磁场中对齐后会对射频脉冲作出反应,并在回归到原始状态时释放信号,这些信号被MRI设备捕获后可以转化为详细的体内结构图像。MRI软组织分辨率很高,适用于乳腺成像,可有效区分良性与恶性肿瘤,并监测肿瘤血流和代谢变化,进而提供精确的诊断和治疗评估。在乳腺癌NAC评估研究中,常用的多参数MRI成像方法包括动态对比增强MRI(Dynamic contrast-enhanced MRI, DCE-MRI)、扩散加权成像

(Diffusion-weighted imaging, DWI)和超快DCE-MRI(Ultrafast DCE-MRI)等。由这些序列建立的公开和私有数据集是利用MRI进行乳腺癌NAC疗效评估研究的基础。

1.1 常用乳腺多参数MRI成像方法

DCE-MRI是乳腺MRI最常用的模式之一。DCE-MRI是指注射对比剂后连续获取T1加权图像并通过后处理获得肿瘤动力学行为模式的序列,有助于评估肿瘤的血管特性,是乳腺癌NAC期间动态监测的有效方法^[11]。在获取的T1WI图像中,通过测量肿瘤感兴趣区(Region of interest, ROI)内的信号强度,可以绘制时间-信号强度曲线(Time-signal intensity curve, TIC),进而表征对比剂在肿瘤内的动力学行为^[12-13]。TIC数据的分析主要包括两方面:(1)可直接根据TIC的形状进行定性描述,将TIC大致分为流入型、平台型和流出型;(2)可从TIC数据中提取半定量动力学参数,如吸收斜率、洗脱斜率、达峰时间、信号增强比和曲线下面积等。除了来源于TIC的半定量动力学参数外,还可通过以Tofts模型^[14]为代表的药代动力学模型计算定量动力学参数,直接反映肿瘤微环境中不同生物区室之间的对比剂交换行为^[15-16]。

DWI作为一种不依赖对比剂的MRI序列,在乳腺癌NAC监测中可作为DCE-MRI的有效补充^[17-18]。DWI测量水分子在组织中的扩散能力,这种扩散能力受到细胞密度、膜完整性和微观结构等因素的影响。由于乳腺癌肿瘤区域的细胞通常比周围正常组织更为密集,具有更复杂的微观结构,水分子扩散往往受限,所以肿瘤在DWI中较周围健康组织更为明显。DWI可以通过测量表观扩散系数(Apparent diffusion coefficient, ADC)值来量化评估组织内水分子的微观扩散情况。在ADC图中,ADC值与病变细胞增殖程度呈反向关系,细胞增殖越旺盛,病变组织的细胞密度越大,ADC值就越低,反之亦然。

超快DCE-MRI是一种较新的MRI成像技术^[19]。超快DCE-MRI是指在注射对比剂后2 min内快速连续成像并生成早期流入动力学曲线的动态增强方法。与传统DCE-MRI更关注流出行为曲线特征不同,超快DCE-MRI更关注从早期流入动力学曲线中提取的定量特征,如达峰时间、最大斜率和流入斜率等。乳腺恶性病变通常呈现出快速而强烈的流入特征,往往具有较短的达峰时间、较大的最大斜率和较大的流入斜率^[20]。超快DCE-MRI可以为乳腺癌的诊断提供更多早期流入动力学信息。

1.2 数据集介绍

大型且标准化的公开数据集是提升模型性能研究的重要基础。然而,目前利用MRI进行乳腺癌NAC评估的公开数据集较少,大部分研究采用私有数据集。涉及NAC期间多个治疗时间点的乳腺MRI公开数据集主要包括QIN Breast DCE-MRI数据集和I-SPY数据集。QIN Breast DCE-MRI数据集^[21]包括10个病例在NAC前、NAC早期、NAC中期和NAC后采集的DCE-MRI图像。I-SPY 1^[22]是一项多中心前瞻性乳腺癌NAC研究,在NAC前、NAC早期、NAC中期和NAC后分别采集DCE-MRI等序列图像,公开数据覆盖222个病例。在此基础上,I-SPY 2^[23]是一项正在进行的前瞻性研究;基于与I-SPY 1相同的NAC期间MRI采集时间点,I-SPY 2目前已公开数据包括719个病例的DCE-MRI图像和266个病例的DWI图像。

1.3 研究临床终点和模型性能评估

NAC在乳腺癌治疗中的临床终点是指用于评估治疗效果的标准。在NAC完成后,病理完全缓解(Pathological complete response, pCR)、无病生存期(Disease-free survival, DFS)和总生存期(Overall survival, OS)等指标可反映治疗效果和患者预后。由于NAC治疗效果评价涉及分类问题,评估模型性能时常用的指标包括曲线下面积(Area under the curve, AUC)、准确率、敏感度和特异度等。

2 基于人工智能的NAC乳腺MRI分析方法

尽管乳腺MRI在NAC疗效评估中具有较大优势,然而其产生的庞大数据(包括多参数序列以及高分辨率图像),给识别细微的变化和复杂的图像模式带来巨大挑战。近年来蓬勃发展的人工智能技术,包括机器学习和深度学习等,能够自动分析复杂的图像数据,捕获与NAC治疗反应相关的关键图像。基于人工智能的NAC乳腺MRI分析包括临床影像特征分析、传统影像组学、深度学习和生境分析。临床影像特征分析基于医生的临床经验和视觉评估,从MRI图像中提取关键特征信息。传统影像组学通过自动算法从图像中高通量地提取形状、强度和纹理特征,并使用机器学习方法对所获图像特征进行分析。深度学习利用其多层神经网络构造学习高层次的抽象特征,为影像组学带来新的机遇。此外,生境分析是一种肿瘤成像特有的分析方法,通过将肿瘤划分为多个具有不同生物学特性的亚区域,深入分析肿瘤的构成和治疗反应,以增加对肿瘤异质性的理解,并提高治疗策略的精准性。

2.1 临床影像特征分析

乳腺MRI具有丰富的形态学和动力学信息,其特征汇总如表1所示。临床影像特征分析是指临床医生基于临床经验和视觉评估从乳腺MRI图像数据中提取关键特征,然后利用机器学习方法对提取的特征进行分析,能够揭示潜在的影像生物标记并提高治疗响应的预测准确性。

表1 乳腺癌MRI临床影像特征汇总

Table 1 Summary of MRI clinical radiologic features of breast cancer

特征类型	特征举例	特点
形态学	肿瘤最大直径,肿瘤体积,肿瘤形状	直观的肿瘤可视化属性
基于模型的动力学特征	转移常数(K_{trans}),反向转移常数(K_{ep}), 细胞外血管外体积分数(V_e)	基于药代动力学理论,依赖于数学模型
非模型依赖动力学特征	TIC类型,最大斜率,达峰时间, 信号增强比,曲线下面积	不依赖特定数学模型,从TIC提取特征
功能肿瘤体积	功能肿瘤体积	强调肿瘤的生物活性和功能状态
超快DCE-MRI动力学特征	增强时间,最大斜率,增强峰值,达峰时间, 增强上升斜率,曲线下面积	高时间分辨率,捕捉肿瘤动力学 快速变化
DWI	ADC值	反映水分子扩散,与细胞密度和微结构相关

肿瘤的基本形态学特征,如肿瘤最大直径、肿瘤体积等,可用于预测NAC反应。Hylton等^[24]在I-SPY 1临床试验中,通过分析提取216例NAC早期、中期和结束时肿瘤的最大直径、体积和信号增强比等特征,使用单变量和多变量逻辑回归模型进行了pCR和残余肿瘤负荷的预测;结果显示,在治疗各个时期,基于肿瘤形态学特征的AUC均高于体格检查。此外,Liu等^[25]回顾性分析了420例病例的基线MRI,发现最大直径以及长轴与短轴直径之比均是NAC肿瘤消退模式的独立预测因子,且使用了多个独立预测因子及7种机器学习方法建立模型用于预测肿瘤消退模式。Hylton等^[24]的研究有其前瞻性优势,且涉及肿瘤最大直径、体积和信号增强比在NAC期间多个治疗时间点的动态变化。相比之下,Liu等^[25]的研究虽然含有更多样本量,但局限于使用NAC治疗前MRI数据。

基于模型的动力学特征来源于DCE-MRI与药代动力学模型的结合,可以反映对比剂与生理学相关的传输参数。DCE-MRI通过在注射对比剂后多个时间点采集图像,可获得关于肿瘤的动力学信息,如图1所示。常用的药代动力学模型——Tofts模型,可用于评估固态肿瘤的血管特性,主要定量参数包括转移常数(K_{trans})、反向转移常数(K_{ep})和细胞外血管外体积分数(V_e)。Dogan等^[26]提取了基线与

NAC 早期 MRI 的 K_{trans} 、 K_{ep} 和 V_e 参数,通过回归分析发现其中 K_{trans} 与 V_e 表现出与 5 年 DFS 显著相关的趋势。除以上常用定量参数外,血管体积、平均血浆流量、体积分布和平均通过时间等定量特征也被用于评估肿瘤血管特性。其中,血管体积在基线和 NAC 中期之间的变化反映了肿瘤对 NAC 的不同反应,后续用于多变量逻辑回归模型对 pCR 的预测^[27];其余 3 种特征中的一个或多个与 NAC 后残余肿瘤负荷、无复发生存期 (Recurrence-free survival, RFS) 和疾病特异性生存期之间表现出显著的相关性^[28]。基于模型的动力学特征提取一般通过非开源商业软件,且特征定义与其他类型相比较为复杂,这限制了基于模型的动力学特征在 NAC 疗效评估中的应用以及在不同研究之间的对比。

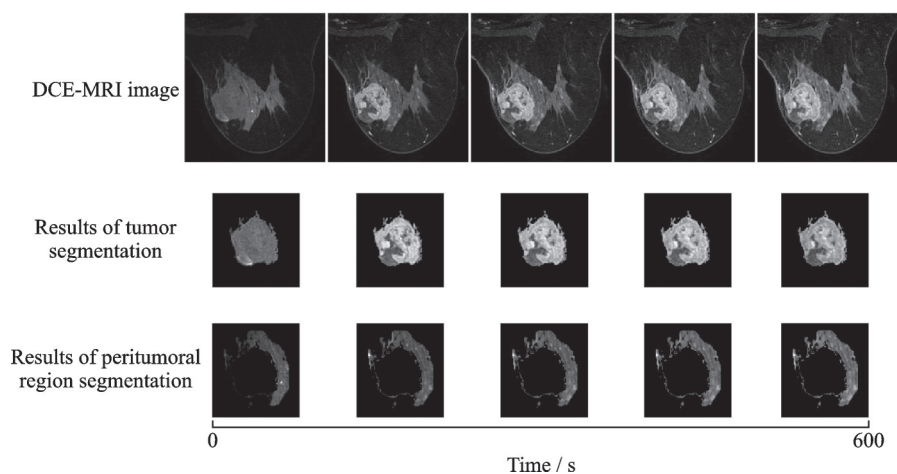


图 1 DCE-MRI 多时间点图像及对应肿瘤和瘤周区域的分割图像^[29]

Fig.1 DCE-MRI multi-timepoint images and corresponding segmentation images of tumor and peritumoral regions^[29]

非模型依赖的动力学特征不依赖于任何药代动力学模型,可直接在 DCE-MRI 图像中通过后处理得到半定量参数,包括 TIC 类型、最大斜率、达峰时间、信号增强比和 AUC 等,其反映对比剂在体内的传输动态。以上半定量参数的计算源自对比剂在动态图像序列中的信号强度变化,虽无法直接映射到生理学参数,但仍有应用价值。Li 等^[30]研究了肿瘤注射对比剂前、注射后 1 min、注射后最后 1 期的信号强度变化以及肿瘤的最高信号强度,发现达峰时间是 pCR 的独立预测因子,在三阴性乳腺癌 NAC 反应预测中具有良好的性能,基于此建立的列线图模型在主要队列和验证队列中的 AUC 分别达到 0.84 和 0.79。Lv 等^[31]比较了定量参数和半定量参数在同一预测任务下的性能,结果表明定量参数和半定量参数在使用多变量逻辑回归预测 NAC 反应方面具有相似的性能。由于非模型依赖的动力学特征与肿瘤生理学特性不直接相关。Li 等^[30]利用达峰时间对 pCR 的良好预测初步证明了此类特征的临床潜在应用价值;Lv 等^[31]对上述 2 类动力学特征的直接对比也表明,获取更易的非模型依赖的动力学特征存在独特的应用前景。

与肿瘤形态学体积不同,功能肿瘤体积 (Functional tumor volume, FTV) 指肿瘤内部具有生物活性区域的体积,可更精准地区分肿瘤内活性部分与非活性或坏死部分。Hylton 等^[32]在 I-SPY 1 临床试验中,通过在不同时间点多次计算 FTV 以及相对于基线的变化量 Δ FTV,同时通过 Cox 回归评估 RFS 与 FTV 的关联,数据显示,包括 FTV 及 Δ FTV 在内的模型得到了最高的 C 统计量。在一个 384 例数据的 I-SPY 2 临床试验中,Li 等^[33]将 FTV 与球形度、对侧背景实质增强 (Background parenchymal enhancement, BPE)、最长直径相结合构建了逻辑回归模型,结果表明,结合了 FTV 的组合模型具有优于其他单参数模型的预测性能。Onishi 等^[34]在一个纳入 432 例患者的 I-SPY 2 临床试验中进一步

探索了FTV的作用,研究者通过视觉评估筛选出FTV自动估计相对准确的高标准组,发现当使用包括delta FTV在内的FTV特征时,高标准组产生的AUC为0.85,显著高于对照组,这提示FTV纵向变化的重要性。

超快DCE-MRI相比标准DCE-MRI具有明显优势。标准DCE-MRI的时间分辨率较低,难以捕捉早期增强阶段的重要动力学信息;而超快DCE-MRI具有较高的时间分辨率,可以在注射造影剂后最初的60 s内准确地测量肿瘤早期动力学信息,如图2所示。图中:TTE表示增强时间;BAT表示团注到达时间;TTP表示达峰时间;SI max表示最大信号强度;MS表示最大斜率;WIS表示流入斜率。Ramtohl等^[35]前瞻性地纳入50例乳腺癌患者,在超快DCE-MRI基线图像中提取多个半定量参数,使用多变量逻辑回归预测pCR;结果显示,超快DCE-MRI的上升斜率在单独预测pCR时取得了最佳性能,并参与构建结合模型。Cao等^[36]探究了超快DCE-MRI在基线、2个NAC周期后、4个NAC周期后和6个NAC周期后这4个时间点的半定量参数,并计算每对相邻时间点之间的变化量。结果表明,基于多变量逻辑回归的超快DCE-MRI的参数及其变化量预测pCR性能最佳,AUC达到了0.92。此外,超快DCE-MRI还可以监测早期增强阶段肿瘤内造影剂填充体积变化;研究者在同一次超快DCE-MRI中两个不同时间点计算造影剂填充体积并计算体积比,发现造影剂填充体积比可以作为三阴性浸润性乳腺癌pCR的独立预测因子^[37],这也是超快DCE-MRI相较于传统DCE-MRI的独特诊断优势。在小样本前瞻性研究^[35]的基础上,超快DCE-MRI研究在NAC期间多个时间点采集图像且计算半定量参数与NAC进展相关的变化量^[36]。

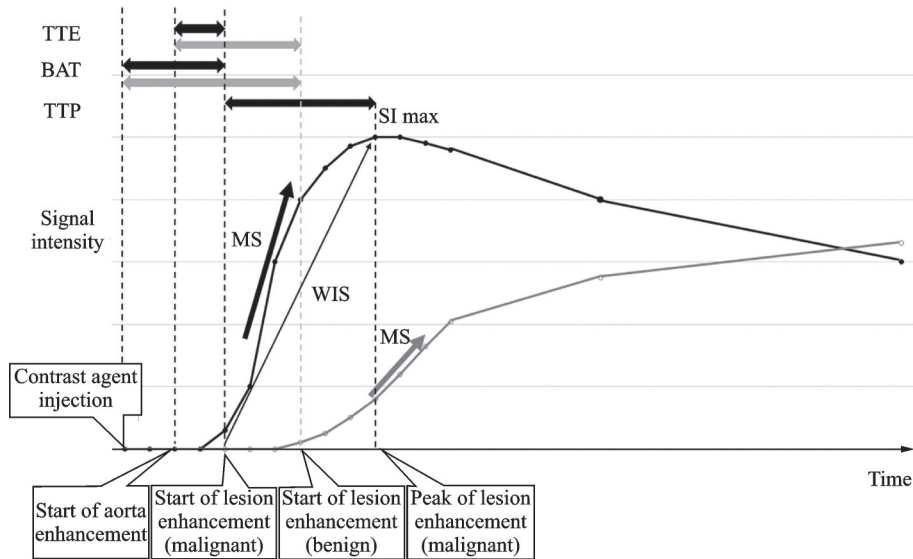


图2 超快DCE-MRI拟合的时间-信号强度曲线和半定量参数^[19]

Fig.2 Ultrafast DCE-MRI fitted time-signal intensity curves and semi-quantitative parameters^[19]

DWI后处理得到的ADC值可以清楚地反映肿瘤的扩散受限程度。较低的ADC值与恶性肿瘤较高的细胞密度有关,治疗前后ADC值的改变可用于预测NAC治疗效果。不同的机器学习模型可能会从数据中捕捉到不同的模式,因此尝试多种机器学习模型有助于提高模型性能。Tahmassebi等^[28]建立8个机器学习模型研究了患者NAC基线及两个周期后的ADC特征,包括ADC均值、最小值和最大值,结果表明,ADC值在残余肿瘤负荷、RFS和疾病特异性生存期的预测中具有重要应用价值。此外,Zhao等^[38]使用包括ADC值在内的定量参数建立列线图预测了pCR,特别是2个NAC周期后的ADC

值可作为pCR的独立预测因子。由于NAC可能导致残留肿瘤过小,难以测量ADC值。Ota等^[39]开发了一种基于视觉评估的评分系统,采用三分制对目标病灶的DWI进行评分,使得AUC提升到0.88,在三阴性乳腺癌术前pCR预测方面表现优异。对于ADC值,Tahmassebi等^[28]提取的多样化的均值、最小值和最大值特征是成功预测多种临床终点的基础。Zhao等^[38]提出的方法虽然ADC值提取方式相对单一,但将预测目标定为前者未探索的pCR,并取得了较高的AUC值。

2.2 传统影像组学

影像组学是指从影像图像中提取可量化的特征,并通过数据分析建立其与临床信息之间关联的方法,可以实现对未知临床特征进行预测的功能,目前已经广泛应用于乳腺癌的诊断、疗效评估和预后预测等临床任务^[40]。传统影像组学涉及图像预处理、肿瘤分割、特征提取、人工智能模型开发和验证等过程^[41]。在关于乳腺癌NAC治疗预测的研究中,传统影像组学首先提取DCE-MRI峰值时相图像中的定量影像组学特征,然后使用机器学习预测乳腺癌患者治疗反应^[42-45]。基于影像组学特征的预测模型,在结合临床病理因素、多参数MRI图像、肿瘤周围信息及腋窝淋巴结特征、分子亚型、多时相图像以及纵向多次监测图像时显示出较强的预测能力。表2总结了相关传统影像组学的研究方向。

在影像组学信息基础上结合乳腺癌相关临床病理因素可以提供多层面的生物学信息,这有助于提

表2 基于MRI的乳腺癌NAC评估传统影像组学研究方向

Table 2 Summary of traditional radiomics research directions for NAC assessment in breast cancer based on MRI

研究方向	研究依据	具体方法
纳入临床病理因素	①临床病理因素直接反映肿瘤生物学特性;②临床病理因素的获得已经形成标准化流程,在临床诊疗中具有明确指导意义。	将临床病理因素与影像组学评分并行输入机器学习模型
综合多参数MRI图像	①DWI对水分子扩散的显示在乳腺病变诊断中具有显著作用,并可由ADC值进一步量化扩散受限程度;②T2WI有助于显示多种组织病理学特征。	使用与DCE-MRI序列一致的ROI,在DWI和T2WI序列中提取特征
分割肿瘤周围及腋窝淋巴结区域	①瘤周淋巴血管浸润和血管生成是影响乳腺癌预后及预测NAC反应的重要因素;②腋窝淋巴结特征对评估及预测腋窝淋巴结转移具有重要意义;③BPE可反映肿瘤周围的微环境变化。	除瘤内ROI外,额外分割瘤周、腋窝淋巴结和BPE ROI用于提取特征
针对特定分子亚型	①分子亚型在乳腺癌诊疗流程中常规获得并具有明确指导意义;②针对特定分子亚型构建的预测模型更符合临床实际需求。	在所有乳腺癌患者中仅选择符合特定分子亚型的样本用于构建和验证模型
应用DCE-MRI多时相图像	①DCE-MRI多时相图像反映肿瘤强化模式随扫描时间的变化;②多时相图像在乳腺MRI中常规获得。	在多时相图像中使用一致的ROI提取较单时相图像更丰富的特征,或探究达到最佳预测性能的单个时相
纵向MRI动态监测	①纵向MRI更全面地捕捉肿瘤及其微环境在治疗过程中的变化;②纵向MRI动态监测在NAC过程中被广泛使用。	使用多个治疗时间点的MRI图像提取特征,包括NAC前+NAC早期,NAC前+NAC早期+NAC中期,NAC前+NAC后等多种组合方式

高诊断的准确性和预后评估的可靠性。临床病理因素是指与肿瘤相关的临床表现和病理检查结果,对NAC反应预测有价值的临床病理因素包括激素受体状态和分子亚型等。Chen等^[46]将激素受体状态与影像组学评分结合进行了多变量逻辑回归,并构建视觉友好的列线图预测NAC反应,与单纯影像组学模型相比,添加了激素受体状态的列线图模型在训练集和测试集中的AUC、敏感度和特异度中有显著提升。类似地,Pesapane等^[47]将分子亚型信息与影像组学得分相结合后,模型的AUC从0.64提升至0.83。临床病理因素对NAC治疗的pCR预测性能有显著改善。

多参数MRI可以提高诊断准确性。常规乳腺MRI是基于DCE-MRI图像,而多参数MRI还包括T2加权成像(T2-weighted imaging, T2WI)、DWI及其衍生的ADC图。DWI在乳腺病变的检出、良性鉴别和预后评估中具有显著作用,结合ADC值可以准确判断组织的扩散受限程度,更有效地区分不同类型的乳腺组织和病变^[48]。Chen等^[49]提取了乳腺癌患者的DCE-MRI和ADC图中的影像组学特征并构建列线图,数据表明,DCE-MRI和ADC图结合产生的AUC高于单纯DCE-MRI或单纯ADC图。T2WI有助于显示多种组织病理学特征,如坏死、囊性成分、脂肪含量、粘液性基质及出血性改变等^[50],T2WI与DCE-MRI、DWI或ADC图结合,有利于进一步提升对NAC反应的预测能力^[51-52]。Huang等^[53]通过在DCE-MRI、脂肪抑制T2WI和ADC序列中提取影像组学特征,对NAC后的肿瘤收缩模式进行预测;数据显示多参数MRI模型的AUC、准确度、灵敏度和特异度均高于单序列模型,并且高于单序列特征与临床特征结合的列线图模型。

肿瘤本身信息之外的周围区域、腋窝淋巴结和BPE等区域的影像组学信息也有较高价值。瘤周淋巴血管浸润和血管生成是影响乳腺癌预后及预测NAC反应的重要因素^[54-55]。在一个纳入448名患者的多中心研究中,研究者对感兴趣的肿瘤和瘤周区域提取特征,使用支持向量机预测pCR,单纯肿瘤模型在训练集和测试集上的AUC分别为0.96和0.89,结合瘤周特征后提高到0.98和0.92^[56]。腋窝淋巴结影像组学特征对评估及预测腋窝淋巴结转移具有重要意义。Gan等^[57]分割NAC治疗后腋窝、腋窝淋巴结和肿瘤区域并提取特征,在预测腋窝pCR时的AUC高于仅使用临床因素的模型。BPE作为注射造影剂后纤维腺体组织的正常背景增强,也可反映肿瘤周围的微环境变化^[58]。Zheng等^[59-60]探索了BPE区域影像组学特征的作用,通过瘤内、瘤周和BPE区域提取的特征使用6种不同的机器学习模型预测pCR,在3个单独区域中BPE提供了最佳预测,且BPE特征的添加对于瘤内和瘤周区域特征的性能表现出明显改善作用。

乳腺癌是一类高度异质性的疾病,不同分子亚型是NAC后pCR和OS的独立预测因子^[61]。针对特定分子亚型乳腺癌训练模型可以提高预测性能,更便于在临床实践中应用。考虑到luminal B/HER2阴性、HER2和三阴性乳腺癌的pCR患者的预后优于非pCR患者^[62],Kuramoto等^[63]从I-SPY 1数据集中选择64例上述亚型的乳腺癌患者,从脂肪抑制T2WI图像中提取影像组学特征以预测NAC后pCR;基于预测结果分层,对比了患者生存时间,发现预测达到pCR的患者的生存时间显著长于预测未达到pCR的患者。三阴乳腺癌是所有亚型中预后最差的分型,患者远处复发的可能性较其他亚型高出2~3.5倍^[64],因此一些研究选取三阴性乳腺癌患者的NAC前MRI进行影像组学分析,预测三阴性乳腺癌的pCR^[65-66]和DFS^[67-68]。

乳腺DCE-MRI相关影像组学研究多数使用从单时相DCE-MRI中提取的特征,缺失了肿瘤强化模式随扫描时间的变化信息,来自多时相DCE-MRI的影像组学特征研究可以弥补这一缺陷。Peng等^[69]对DCE-MRI中造影剂注射后5个时相的脂肪抑制T1加权图像进行肿瘤分割和提取特征,最终第3个时相达到了最佳性能,同时发现大多数影像组学特征在第2或第3个时相达到最大值或最小值;因此,相比单时相DCE-MRI,多时相DCE-MRI可以提供更多特征信息。Li等^[70-71]分别从DCE-MRI对比后第1时相和多时相图像中提取影像组学特征,对于pCR分类任务,基于多时相的线性支持向量机优于仅使用第1时相的逻辑回归模型;对于DFS预测任务,基于多时相构建的影像组学评分成为评估侵袭性

HER2阳性乳腺癌DFS的独立生物标志物。

相比MRI的单一时间点分析,纵向多次MRI的动态监测能够更全面地捕捉肿瘤及其微环境在治疗过程中的变化,如图3所示。纵向MRI影像组学在治疗前MRI影像组学特征的基础上添加一定NAC治疗周期后的特征,并通过同一影像组学特征在不同治疗时间点的差异计算delta影像组学特征。纵向MRI影像组学目前研究涉及的时间点包括NAC前+NAC早期^[72-77],NAC前+NAC早期+NAC中期^[78-79]以及NAC前+NAC后^[80-83]等,通过提取纵向MRI影像组学特征,可实现对乳腺癌NAC后pCR和RFS的预测,结果表明使用纵向多次MRI影像组学特征的模型相比于单一时间点模型具有更好的性能。

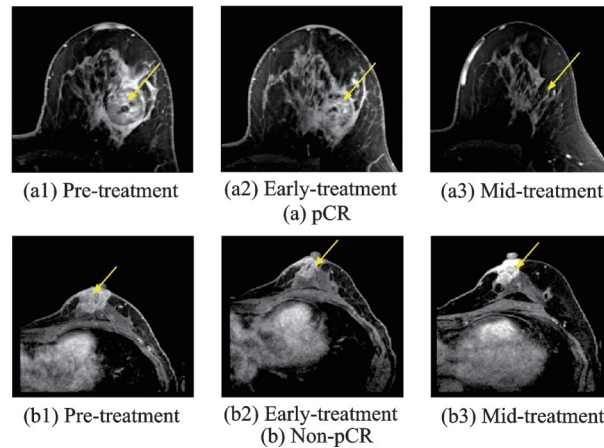


图3 pCR和非pCR乳腺癌患者在基线、NAC早期和NAC中期的DCE-MRI纵向监测^[79]

Fig.3 Longitudinal monitoring of DCE-MRI at baseline, early NAC, and mid-NAC in breast cancer patients with pCR and non-pCR^[79]

2.3 深度学习

深度学习是一种通过构建多层神经网络模型,学习数据内在规律和表示,实现对复杂模式识别和预测的技术。与传统影像组学方法相比,深度学习无需手动设计特征,能够自动从图像数据中学习高层次的抽象特征。以CNN为代表的深度学习方法在乳腺癌MRI评估NAC的研究中得到广泛应用:一种模式是使用深度学习架构直接输出最终预测;另一种模式是在传统影像组学方法的基础上利用深度学习架构额外提取影像组学特征。表3总结了相关深度学习的研究。

表3 基于MRI的乳腺癌NAC评估深度学习研究汇总

Table 3 Summary of deep learning studies for NAC assessment in breast cancer based on MRI

作者	研究方法	MRI时间点	MRI模态	数据集	预测内容	预测性能
Ha等 ^[84]	2D CNN	基线	DCE	141	pCR	准确率88%
El Adoui等 ^[85]	不同方向切面和不同时间点的多个2D CNN分支并行	基线+NAC第1周期后	DCE	42	pCR	准确率91%, AUC 0.92
Ren等 ^[86]	不同模态的2D CNN分支并行	基线	DCE+T2WI	56	腋窝淋巴结转移	准确率89%, AUC 0.88

续表

作者	研究方法	MRI时间点	MRI模态	数据集	预测内容	预测性能
El Adoui等 ^[87]	不同时间点的2D CNN 分支并行	基线+NAC 第1周期后	DCE	42	pCR	准确率88%, AUC 0.91
Duanmu等 ^[88]	添加临床特征交互的 3D CNN	基线	DCE	112	pCR	准确率83%, AUC 0.80
Zhou等 ^[89]	不同时间点和不同模态 的多个3D CNN分支并 行	基线+NAC 第4周期后	DCE+ DWI	282	pCR	准确率77%, AUC 0.86
Joo等 ^[90]	不同模态的3D ResNet50及临床特征多 分支并行	基线	DCE+ T2WI	536	pCR	准确率85%, AUC 0.89
Peng等 ^[91]	ResNeXt50+影像组 学+动力学和临床病理 因素	基线	DCE	356	pCR	准确率77%, AUC 0.83
Massafra等 ^[92]	2D CNN+影像组学	基线	DCE	225	pCR	准确率84%, AUC 0.80
Khanna等 ^[93]	ResNet18+影像组学	基线	DCE	64	pCR	准确率99%, AUC 0.99
Comes等 ^[94]	2D CNN+影像组学	基线+NAC 第1周期后	DCE	158	复发	准确率85%, AUC 0.83
Rabinovici-Cohen 等 ^[95]	2D CNN+影像组学	基线	DCE+ Dixon+ ADC图	1 738	复发	准确率72%, AUC 0.75
Li等 ^[96]	UCTransNet语义分割 网络+影像组学+临床 因素	基线+NAC 第2-3周期后	DCE	95	pCR	准确率93%, AUC 0.93
Huang等 ^[97]	等时比例采样+孪生神 经网络+影像组学	基线+NAC 第2周期后	DCE	223	pCR	准确率83%, AUC 0.89
Huang等 ^[98]	ResNet50+影像组学+ 堆叠模型	基线+NAC 后	DCE	1 262	pCR	准确率89%, AUC 0.92

已有一些研究利用基本的CNN架构预测乳腺癌NAC反应,由于输入MRI图像的维度不同,架构可分为2D CNN^[84-87]和3D CNN^[88-89]。使用基本CNN架构的改进版本,如ResNet,可以提升深度学习模型对模式的捕获能力。Joo等^[90]从NAC前DCE-MRI序列和T2WI序列中分别使用3D ResNet50架构提取特征,构建了用于临床信息和特征串联的全连接层用于pCR预测,与仅使用临床信息的模型相比预测性能得到显著提升。

由于深度学习架构能够提取更丰富且无需人工定义的图像特征,可作为传统影像组学的有效补充。一些研究通过预训练CNN架构提取深度学习影像组学特征,后续应用传统影像组学的工作流程,预测乳腺癌NAC后pCR^[91-93]或复发^[94-95],如图4所示。在基本CNN架构的基础上,语义分割、孪生神经网络和堆叠模型等升级架构也被进一步探索。Li等^[96]使用U-Net和Transformer结合的语义分割网

络提取深度学习语义分割特征,具体方法是分别构建NAC前模型和NAC早期模型,然后将两个模型输出概率的均值作为pCR预测的最终概率。此研究结合了传统和深度学习影像组学特征及临床因素,结果显示,与传统影像组学模型相比,该组合模型的AUC更高。Huang等^[97]构建了4种不同比例采样时间相的孪生神经网络模型用于提取特征,并结合临床因素构建组合模型,如图5所示,数据显示,在识别pCR方面,这种组合模型优于单独临床模型和单独孪生神经网络模型。性能堆叠法是集成学习的一种策略,Huang等^[98]基于深度学习影像组学研究构建了支持向量机的堆叠模型;此研究使用ResNet50框架从NAC前和NAC后的乳腺MRI中提取深度学习影像组学特征,为NAC前特征、NAC后特征和两者计算的delta特征分别建立机器学习模型,并使用这3个模型的输出进行集成学习。结果显示,对于所有的分子亚型,堆叠模型均产生了最高的AUC。在与影像组学工作流程结合的过程中,一些研究采用了特殊的深度学习架构来有效提取特征,如U-Net和Transformer结合的语义分割网络^[96],同时利用了U-Net对肿瘤的精准分割功能和Transformer的自注意力机制,适用于双输入的孪生神经网络^[97]具有共享权重的架构,这些设计均有助于在复杂MRI数据中提取特征以补充传统影像组学。

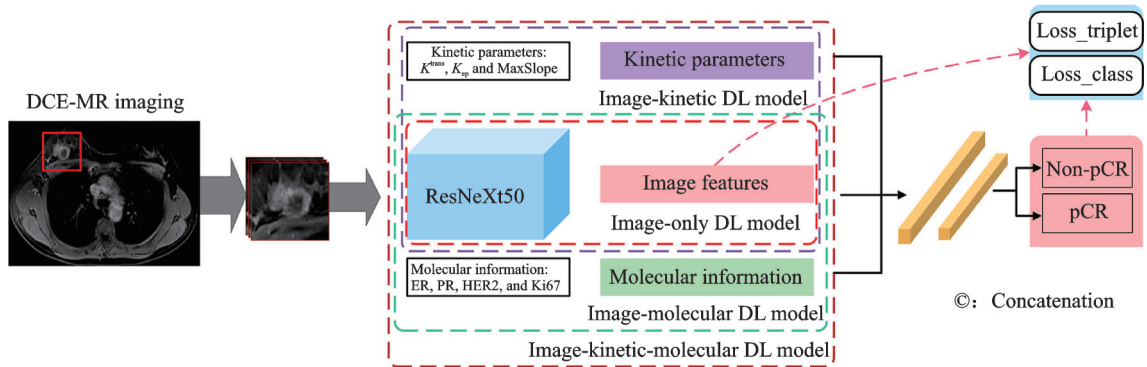


图4 结合ResNeXt50、动力学和分子特征的pCR预测框架^[91]

Fig.4 pCR prediction framework combining ResNeXt50, kinetic, and molecular features^[91]

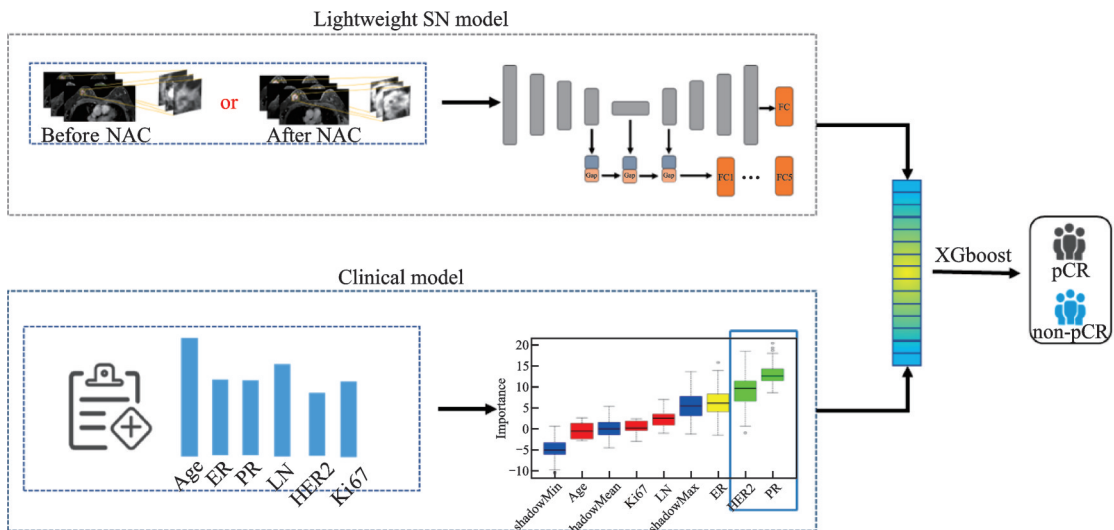


图5 结合孪生神经网络和临床病理特征的pCR预测框架^[97]

Fig.5 pCR prediction framework combining siamese networks and clinicopathological features^[97]

2.4 生境分析

传统的影像组学分析通常将肿瘤视为一个整体提取特征,但实际上肿瘤内部存在异质性,具有显著不同的肿瘤微环境亚区^[99]。生境分析是一种新兴的影像分析技术,其将肿瘤按影像特征的相似度划分为不同的空间区域,可以更精准地表征肿瘤内部活性区域变化,进而监测NAC治疗反应^[100-101]。表4总结了相关生境分析研究。

表4 基于MRI的乳腺癌NAC评估生境分析研究汇总

Table 4 Summary of habitat analysis studies for NAC assessment in breast cancer based on MRI

作者	生境划分方法	MRI时间点	MRI模态	数据集	研究结果
Wu等 ^[102]	基于体素级动力学特征和MSI矩阵的谱聚类	基线	DCE	246	基于肿瘤生境的患者分层与RFS独立相关
Shi等 ^[103]	基于亚区域影像组学特征的高斯混合模型	基线	DCE	2 315	组合基于生境的瘤内生态多样性和传统影像组学特征的模型表现出良好的预测pCR的性能
Carvalho等 ^[104]	基于体素值和平均系统发生距离的K-means	基线+NAC第1周期后	DCE	10	根据肿瘤生境的TIC形状分类预测pCR,准确性为100%

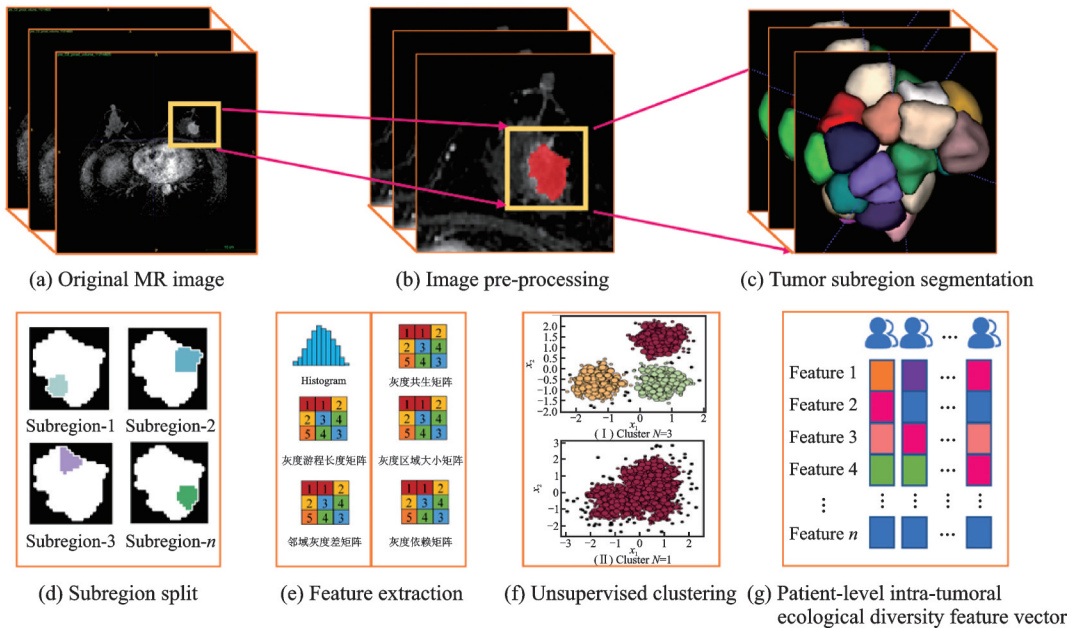
生境分析可以根据单次扫描影像进行亚区聚类。Wu等^[102]基于发现队列60例和多中心验证队列186例接受NAC的局部晚期乳腺癌患者,获取治疗前DCE-MRI的多个动力学特征,并将每个病例的肿瘤划分为多个连续的亚区域。之后通过多区域空间相互作用矩阵等方法对亚区域进一步聚类分析,并将患者分为低风险组和高风险组,发现队列和验证队列中两组之间的RFS均存在显著差异。Shi等^[103]纳入来自5个中心的接受NAC的乳腺癌患者,如图6所示,在DCE-MRI峰值时相中手动绘制ROI后使用简单线性迭代聚类将每个肿瘤分割为预定数量的亚区域;从每个瘤内亚区域提取传统影像组学特征,使用高斯混合模型对具有相似传统影像组学特征的瘤内亚区域进行聚类;根据每种传统影像组学特征亚区域聚类结果的差异,定义瘤内生态多样性特征。将临床病理特征、瘤内生态多样性特征和传统影像组学特征组合建立模型预测pCR,性能优于其他模型。与传统影像组学特征开发的模型相比,瘤内生态多样性特征开发的模型在pCR预测中表现出更好的泛化能力。

生境分析也可以对多次扫描影像分别进行亚区聚类,从而获得亚区聚类在治疗过程中的变化信息。Carvalho等^[104]分析了10例乳腺癌患者NAC第1个周期前后的DCE-MRI图像,使用K-means算法对NAC第1个周期前后图像分别进行聚类,并利用从系统发生学衍生的平均系统发生距离指数调控集群数量,实现对肿瘤生境的划分;根据简化的3个时间点的TIC将所有肿瘤生境分类,根据曲线形状共分为9个类别,表征肿瘤生境的恶性程度,对NAC反应预测准确率明显提高;此外,基于上述生境划分和恶性程度分类结果,通过分析NAC第1个周期前后的生境成分变化,可以为肿瘤NAC反应评估提供更精准的视角。

3 挑战和未来方向

人工智能辅助的MRI在乳腺癌NAC评估中具有广泛应用,同时也存在不足和挑战,如大型和标准化数据集的建立、适用于NAC纵向监测的模型优化及影像组学研究的标准化等问题。

(1)大型和标准化数据集的建立

图6 基于影像组学的肿瘤生境分析的工作流程^[103]Fig.6 Workflow for tumor habitat analysis based on radiomics^[103]

目前乳腺癌NAC期间MRI的公开数据集不仅规模较小,获取MRI的时间点缺乏一致性,而且不同医疗机构之间缺乏有效的数据共享策略,再加上MRI检查的时间和经济成本较高,导致目前多数研究局限于样本较少的单中心回顾性研究。然而,人工智能模型,尤其是深度学习模型需要大量的数据驱动。虽然迁移学习可以在一定程度上解决数据量不足的问题,但可能导致模型在MRI图像上微调阶段的困难。此外,在同一研究中的MRI数据可能来源于不同成像采集方法,图像预处理可将这些原始、多样且可能包含噪声和失真的MRI图像转化为标准化且易于分析的图像数据,然而目前尚无通用的预处理工作流程。成像采集方法的差异也使得在不同研究之间直接比较模型性能变得困难。因此,建立一个大型的、标准化的乳腺癌NAC期间MRI数据集,对于准确评估和比较各研究中的人工智能方法具有重要意义。

(2) 适用于NAC纵向监测的模型优化

在乳腺癌NAC期间,纵向MRI能够捕捉肿瘤及其微环境在治疗过程中的变化,有助于治疗效果的评估;而且,纵向MRI监测更符合影像医师判读图像的方式,有利于提高图像的可解释性。然而,除孪生神经网络^[97, 105-106]外,尚未有其他广泛使用的为纵向MRI数据设计的模型架构,现有模型大多仍沿用单一时间点图像使用的模型。因此,开发并优化适用于纵向MRI的模型架构,专注于分析NAC不同阶段MRI数据之间的细微差异,有助于进一步提升预测性能,进而更有效地支持临床决策过程。

(3) 影像组学研究的标准化

影像组学方法作为一种有效提取MRI信息的手段,被广泛应用于乳腺癌NAC治疗预测。然而,影像组学在临床实践中的应用仍然较少,主要原因是这些研究中影像组学特征的可重复性不足。影像组学特征可重复性的提升依赖于标准化,而不同影像组学特征的标准化难易程度不同。简单的形状特征由于不受成像采集方法变化的影响,通常较易标准化;而强度和纹理特征对成像采集方法敏感,其标准化需要更严格的图像质量控制和预处理流程。尽管已经提出了图像生物标志物标准化倡议(Image biomarker standardization initiative, IBSI)^[107],筛选的169个标准化特征中包括164个在MRI中有较好的可

再现性,但这些标准尚未被所有相关影像组学研究采用。因此,建立一套通用的影像组学质量控制与标准化的执行标准是提高影像组学整体质量、推进临床应用的必要步骤。

4 结束语

本文综述了近年来人工智能在乳腺癌NAC期间MRI评估中的应用。首先介绍了乳腺癌NAC评估中的MRI数据及性能指标。然后介绍了当前人工智能技术在NAC治疗评估和预测中的应用,包括MRI临床影像特征分析、影像组学分析、新兴的深度学习以及可更精准反映肿瘤异质性的生境分析。最后,展望了当前人工智能分析方法面临的挑战和未来的发展方向。随着新技术的发展,将进一步构建更大型的数据集、优化深度学习模型、建立规范标准化影像组学流程,不断推动人工智能模型在乳腺癌NAC临床实践中的应用。

参考文献:

- [1] SUNG H, FERLAY J, SIEGEL R L, et al. Global cancer statistics 2020: GLOBOCAN estimates of incidence and mortality worldwide for 36 cancers in 185 countries[J]. *CA: A Cancer Journal for Clinicians*, 2021, 71(3): 209-249.
- [2] CAO W, CHEN H D, YU Y W, et al. Changing profiles of cancer burden worldwide and in China: A secondary analysis of the global cancer statistics 2020[J]. *Chinese Medical Journal*, 2021, 134(7): 783-791.
- [3] HASSAN M S U, ANSARI J, SPOONER D, et al. Chemotherapy for breast cancer (Review)[J]. *Oncology Reports*, 2010, 24(5): 1121-1131.
- [4] SHIEN T, IWATA H. Adjuvant and neoadjuvant therapy for breast cancer[J]. *Japanese Journal of Clinical Oncology*, 2020, 50(3): 225-229.
- [5] KORDE L A, SOMERFIELD M R, CAREY L A, et al. Neoadjuvant chemotherapy, endocrine therapy, and targeted therapy for breast cancer: ASCO guideline[J]. *Journal of Clinical Oncology: Official Journal of the American Society of Clinical Oncology*, 2021, 39(13): 1485-1505.
- [6] ONESTI J K, MANGUS B E, HELMER S D, et al. Breast cancer tumor size: Correlation between magnetic resonance imaging and pathology measurements[J]. *The American Journal of Surgery*, 2008, 196(6): 844-850.
- [7] POP C F, STANCIU-POP C, DRISIS S, et al. The impact of breast MRI workup on tumor size assessment and surgical planning in patients with early breast cancer[J]. *The Breast Journal*, 2018, 24(6): 927-933.
- [8] YEH E, SLANETZ P, KOPANS D B, et al. Prospective comparison of mammography, sonography, and MRI in patients undergoing neoadjuvant chemotherapy for palpable breast cancer[J]. *American Journal of Roentgenology*, 2005, 184(3): 868-877.
- [9] LOBBES M B I, PREVOS R, SMIDT M, et al. The role of magnetic resonance imaging in assessing residual disease and pathologic complete response in breast cancer patients receiving neoadjuvant chemotherapy: A systematic review[J]. *Insights into Imaging*, 2013, 4(2): 163-175.
- [10] JANSSEN L M, DEN DEKKER B M, GILHUIJS K G A, et al. MRI to assess response after neoadjuvant chemotherapy in breast cancer subtypes: A systematic review and meta-analysis[J]. *NPJ Breast Cancer*, 2022, 8(1): 1-7.
- [11] CHENG Q, HUANG J, LIANG J, et al. The diagnostic performance of DCE-MRI in evaluating the pathological response to neoadjuvant chemotherapy in breast cancer: A meta-analysis[J]. *Frontiers in Oncology*, 2020, 10: 93.
- [12] YI B, KANG D K, YOON D, et al. Is there any correlation between model-based perfusion parameters and model-free parameters of time-signal intensity curve on dynamic contrast enhanced MRI in breast cancer patients?[J]. *European Radiology*, 2014, 24(5): 1089-1096.
- [13] WOOLF D K, PADHANI A R, TAYLOR N J, et al. Assessing response in breast cancer with dynamic contrast-enhanced magnetic resonance imaging: Are signal intensity-time curves adequate?[J]. *Breast Cancer Research and Treatment*, 2014, 147(2): 335-343.
- [14] TOFTS P S, BERKOWITZ B, SCHNALL M D. Quantitative analysis of dynamic Gd-DTPA enhancement in breast tumors using a permeability model[J]. *Magnetic Resonance in Medicine*, 1995, 33(4): 564-568.

- [15] AMARNATH J, SANGEETA T, MEHTA S B. Role of quantitative pharmacokinetic parameter (transfer constant: K_{trans}) in the characterization of breast lesions on MRI[J]. *Indian Journal of Radiology and Imaging*, 2013, 23(1): 19-25.
- [16] DRISIS S, METENS T, IGNATIADIS M, et al. Quantitative DCE-MRI for prediction of pathological complete response following neoadjuvant treatment for locally advanced breast cancer: The impact of breast cancer subtypes on the diagnostic accuracy[J]. *European Radiology*, 2016, 26(5): 1474-1484.
- [17] CHU W, JIN W, LIU D, et al. Diffusion-weighted imaging in identifying breast cancer pathological response to neoadjuvant chemotherapy: A meta-analysis[J]. *Oncotarget*, 2017, 9(6): 7088-7100.
- [18] GAO W, GUO N, DONG T. Diffusion-weighted imaging in monitoring the pathological response to neoadjuvant chemotherapy in patients with breast cancer: A meta-analysis[J]. *World Journal of Surgical Oncology*, 2018, 16(1): 145.
- [19] KATAOKA M, HONDA M, SAGAWA H, et al. Ultrafast dynamic contrast-enhanced MRI of the breast: From theory to practice[J]. *Journal of Magnetic Resonance Imaging*, 2023. DOI: 10.1002/jmri.29082.
- [20] LEE C S, MOY L. Ultrafast breast MRI to predict pathological response after neoadjuvant therapy[J]. *Radiology*, 2022, 305(3): 575-577.
- [21] HUANG W, LI X, CHEN Y, et al. Variations of dynamic contrast-enhanced magnetic resonance imaging in evaluation of breast cancer therapy response: A multicenter data analysis challenge[J]. *Translational Oncology*, 2014, 7(1): 153-166.
- [22] ESSERMAN L J, BERRY D A, CHEANG M C U, et al. Chemotherapy response and recurrence-free survival in neoadjuvant breast cancer depends on biomarker profiles: Results from the I-SPY 1 Trial (CALGB 150007/150012; ACIN 6657)[J]. *Breast Cancer Research and Treatment*, 2012, 132(3): 1049-1062.
- [23] BARKER A D, SIGMAN C C, KELLOFF G J, et al. I-SPY 2: An adaptive breast cancer trial design in the setting of neoadjuvant chemotherapy[J]. *Clinical Pharmacology and Therapeutics*, 2009, 86(1): 97-100.
- [24] HYLTON N M, BLUME J D, BERNREUTER W K, et al. Locally advanced breast cancer: MR imaging for prediction of response to neoadjuvant chemotherapy—Results from ACIN 6657/I-SPY Trial[J]. *Radiology*, 2012, 263(3): 663-672.
- [25] LIU C, HUANG X, CHEN X, et al. Use of pretreatment multiparametric MRI to predict tumor regression pattern to neoadjuvant chemotherapy in breast cancer[J]. *Academic Radiology*, 2023, 30: S62-S70.
- [26] DOGAN B E, YUAN Q, BASSETT R, et al. Comparing the performances of magnetic resonance imaging size vs pharmacokinetic parameters to predict response to neoadjuvant chemotherapy and survival in patients with breast cancer[J]. *Current Problems in Diagnostic Radiology*, 2019, 48(3): 235-240.
- [27] HWANGBO L, KIM J Y, KIM J J, et al. Changes in kinetic heterogeneity of breast cancer via computer-aided diagnosis on MRI predict the pathological response to neoadjuvant systemic therapy[J]. *European Radiology*, 2023, 33(1): 440-449.
- [28] TAHMASSEBI A, WENGERT G J, HELBICH T H, et al. Impact of machine learning with multiparametric magnetic resonance imaging of the breast for early prediction of response to neoadjuvant chemotherapy and survival outcomes in breast cancer patients[J]. *Investigative Radiology*, 2019, 54(2): 110.
- [29] CABALLO M, SANDERINK W B G, HAN L, et al. Four-dimensional machine learning radiomics for the pretreatment assessment of breast cancer pathologic complete response to neoadjuvant chemotherapy in dynamic contrast-enhanced MRI[J]. *Journal of Magnetic Resonance Imaging*, 2023, 57(1): 97-110.
- [30] LI Y, CHEN Y, ZHAO R, et al. Development and validation of a nomogram based on pretreatment dynamic contrast-enhanced MRI for the prediction of pathologic response after neoadjuvant chemotherapy for triple-negative breast cancer[J]. *European Radiology*, 2022, 32(3): 1676-1687.
- [31] LV G, ZHOU Y, ZHENG D, et al. Comparison of model-free and model-based dynamic contrast-enhanced magnetic resonance imaging pharmacokinetic parameters for predicting breast cancers' response to neoadjuvant chemotherapy[J]. *Journal of Computer Assisted Tomography*, 2020, 44(2): 269.
- [32] HYLTON N M, GATSONIS C A, ROSEN M A, et al. Neoadjuvant chemotherapy for breast cancer: Functional tumor volume by MR imaging predicts recurrence-free survival—results from the ACIN 6657/CALGB 150007 I-SPY 1 Trial[J]. *Radiology*, 2016, 279(1): 44-55.
- [33] LI W, NEWITT D C, GIBBS J, et al. Predicting breast cancer response to neoadjuvant treatment using multi-feature MRI: Results from the I-SPY 2 Trial[J]. *NPJ Breast Cancer*, 2020, 6(1): 1-6.
- [34] ONISHI N, BARENG T J, GIBBS J, et al. Effect of longitudinal variation in tumor volume estimation for MRI-guided

- personalization of breast cancer neoadjuvant treatment[J]. *Radiology: Imaging Cancer*, 2023, 5(4): e220126.
- [35] RAMTOHUL T, TESCHER C, VAFLARD P, et al. Prospective evaluation of ultrafast breast MRI for predicting pathologic response after neoadjuvant therapies[J]. *Radiology*, 2022, 305(3): 565-574.
- [36] CAO Y, WANG X, LI L, et al. Early prediction of pathologic complete response of breast cancer after neoadjuvant chemotherapy using longitudinal ultrafast dynamic contrast-enhanced MRI[J]. *Diagnostic and Interventional Imaging*, 2023, 104(12): 605-614.
- [37] KIM J H, PARK V Y, SHIN H J, et al. Ultrafast dynamic contrast-enhanced breast MRI: Association with pathologic complete response in neoadjuvant treatment of breast cancer[J]. *European Radiology*, 2022, 32(7): 4823-4833.
- [38] ZHAO R, LU H, LI Y B, et al. Nomogram for early prediction of pathological complete response to neoadjuvant chemotherapy in breast cancer using dynamic contrast-enhanced and diffusion-weighted MRI[J]. *Academic Radiology*, 2022, 29: S155-S163.
- [39] OTA R, KATAOKA M, IIMA M, et al. Evaluation of pathological complete response after neoadjuvant systemic treatment of invasive breast cancer using diffusion-weighted imaging compared with dynamic contrast-enhanced based kinetic analysis[J]. *European Journal of Radiology*, 2022, 154: 110372.
- [40] CONTI A, DUGGENTO A, INDOVINA I, et al. Radiomics in breast cancer classification and prediction[J]. *Seminars in Cancer Biology*, 2021, 72: 238-250.
- [41] SHUR J D, DORAN S J, KUMAR S, et al. Radiomics in oncology: A practical guide[J]. *RadioGraphics*, 2021, 41(6): 1717-1732.
- [42] CHOUDHERY S, GOMEZ-CARDONA D, FAVAZZA C P, et al. MRI radiomics for assessment of molecular subtype, pathological complete response, and residual cancer burden in breast cancer patients treated with neoadjuvant chemotherapy[J]. *Academic Radiology*, 2022, 29: S145-S154.
- [43] YOSHIDA K, KAWASHIMA H, KANNON T, et al. Prediction of pathological complete response to neoadjuvant chemotherapy in breast cancer using radiomics of pretreatment dynamic contrast-enhanced MRI[J]. *Magnetic Resonance Imaging*, 2022, 92: 19-25.
- [44] GRANZIER R W Y, IBRAHIM A, PRIMAKOV S P, et al. MRI-based radiomics analysis for the pretreatment prediction of pathologic complete tumor response to neoadjuvant systemic therapy in breast cancer patients: A multicenter study[J]. *Cancers*, 2021, 13(10): 2447.
- [45] MCANENA P, MOLONEY B M, BROWNE R, et al. A radiomic model to classify response to neoadjuvant chemotherapy in breast cancer[J]. *BMC Medical Imaging*, 2022, 22(1): 225.
- [46] CHEN S, SHU Z, LI Y, et al. Machine learning-based radiomics nomogram using magnetic resonance images for prediction of neoadjuvant chemotherapy efficacy in breast cancer patients[J]. *Frontiers in Oncology*, 2020, 10: 1410.
- [47] PESAPANE F, ROTILI A, BOTTA F, et al. Radiomics of MRI for the prediction of the pathological response to neoadjuvant chemotherapy in breast cancer patients: A single referral centre analysis[J]. *Cancers*, 2021, 13(17): 4271.
- [48] IIMA M, HONDA M, SIGMUND E E, et al. Diffusion MRI of the breast: Current status and future directions[J]. *Journal of Magnetic Resonance Imaging*, 2020, 52(1): 70-90.
- [49] CHEN X, CHEN X, YANG J, et al. Combining dynamic contrast-enhanced magnetic resonance imaging and apparent diffusion coefficient maps for a radiomics nomogram to predict pathological complete response to neoadjuvant chemotherapy in breast cancer patients[J]. *Journal of Computer Assisted Tomography*, 2020, 44(2): 275.
- [50] SANTAMARÍA G, VELASCO M, BARGALLÓ X, et al. Radiologic and pathologic findings in breast tumors with high signal intensity on T2-weighted MR images[J]. *RadioGraphics*, 2010, 30(2): 533-548.
- [51] XIONG Q, ZHOU X, LIU Z, et al. Multiparametric MRI-based radiomics analysis for prediction of breast cancers insensitive to neoadjuvant chemotherapy[J]. *Clinical and Translational Oncology*, 2020, 22(1): 50-59.
- [52] BIAN T, WU Z, LIN Q, et al. Radiomic signatures derived from multiparametric MRI for the pretreatment prediction of response to neoadjuvant chemotherapy in breast cancer[J]. *British Journal of Radiology*, 2020, 93(1115): 20200287.
- [53] HUANG Y, CHEN W, ZHANG X, et al. Prediction of tumor shrinkage pattern to neoadjuvant chemotherapy using a multiparametric MRI-based machine learning model in patients with breast cancer[J]. *Frontiers in Bioengineering and Biotechnology*, 2021, 9: 662749.

- [54] BRAMAN N M, ETESAMI M, PRASANNA P, et al. Intratumoral and peritumoral radiomics for the pretreatment prediction of pathological complete response to neoadjuvant chemotherapy based on breast DCE-MRI[J]. *Breast Cancer Research*, 2017, 19(1): 57.
- [55] MOHAMMED Z M, MCMILLAN D C, EDWARDS J, et al. The relationship between lymphovascular invasion and angiogenesis, hormone receptors, cell proliferation and survival in patients with primary operable invasive ductal breast cancer [J]. *BMC Clinical Pathology*, 2013, 13(1): 31.
- [56] LI C, LU N, HE Z, et al. A noninvasive tool based on magnetic resonance imaging radiomics for the preoperative prediction of pathological complete response to neoadjuvant chemotherapy in breast cancer[J]. *Annals of Surgical Oncology*, 2022, 29(12): 7685-7693.
- [57] GAN L, MA M, LIU Y, et al. A clinical-radiomics model for predicting axillary pathologic complete response in breast cancer with axillary lymph node metastases[J]. *Frontiers in Oncology*, 2021, 11: 786346.
- [58] RELLA R, BUFI E, BELLI P, et al. Background parenchymal enhancement in breast magnetic resonance imaging: A review of current evidences and future trends[J]. *Diagnostic and Interventional Imaging*, 2018, 99(12): 815-826.
- [59] ZHENG G, HOU J, SHU Z, et al. Prediction of neoadjuvant chemotherapy pathological complete response for breast cancer based on radiomics nomogram of intratumoral and derived tissue[J]. *BMC Medical Imaging*, 2024, 24(1): 22.
- [60] ZHENG G, PENG J, SHU Z, et al. Predicting pathological complete response to neoadjuvant chemotherapy in breast cancer patients: Use of MRI radiomics data from three regions with multiple machine learning algorithms[J]. *Journal of Cancer Research and Clinical Oncology*, 2024, 150(3): 147.
- [61] HAQUE W, VERMA V, HATCH S, et al. Response rates and pathologic complete response by breast cancer molecular subtype following neoadjuvant chemotherapy[J]. *Breast Cancer Research and Treatment*, 2018, 170(3): 559-567.
- [62] VON MINCKWITZ G, UNTCH M, BLOHMER J U, et al. Definition and impact of pathologic complete response on prognosis after neoadjuvant chemotherapy in various intrinsic breast cancer subtypes[J]. *Journal of Clinical Oncology*, 2012, 30(15): 1796-1804.
- [63] KURAMOTO Y, WADA N, UCHIYAMA Y. Prediction of pathological complete response using radiomics on MRI in patients with breast cancer undergoing neoadjuvant pharmacotherapy[J]. *International Journal of Computer Assisted Radiology and Surgery*, 2022, 17(4): 619-625.
- [64] FATAYER H, SHARMA N, MANUEL D, et al. Serial MRI scans help in assessing early response to neoadjuvant chemotherapy and tailoring breast cancer treatment[J]. *European Journal of Surgical Oncology (EJSO)*, 2016, 42(7): 965-972.
- [65] NEMETH A, CHAUDET P, LEPORQ B, et al. Multicontrast MRI-based radiomics for the prediction of pathological complete response to neoadjuvant chemotherapy in patients with early triple negative breast cancer[J]. *Magnetic Resonance Materials in Physics, Biology and Medicine*, 2021, 34(6): 833-844.
- [66] HWANG K P, ELSHAFEEY N A, KOTROTSOU A, et al. A radiomics model based on synthetic MRI acquisition for predicting neoadjuvant systemic treatment response in triple-negative breast cancer[J]. *Radiology: Imaging Cancer*, 2023, 5(4): e230009.
- [67] KIM S, KIM M J, KIM E K, et al. MRI radiomic features: Association with disease-free survival in patients with triple-negative breast cancer[J]. *Scientific Reports*, 2020, 10(1): 3750.
- [68] XIA B, WANG H, WANG Z, et al. A combined nomogram model to predict disease-free survival in triple-negative breast cancer patients with neoadjuvant chemotherapy[J]. *Frontiers in Genetics*, 2021, 12: 783513.
- [69] PENG S, CHEN L, TAO J, et al. Radiomics analysis of multi-phase DCE-MRI in predicting tumor response to neoadjuvant therapy in breast cancer[J]. *Diagnostics*, 2021, 11(11): 2086.
- [70] LI Q, XIAO Q, LI J, et al. Value of machine learning with multiphases CE-MRI radiomics for early prediction of pathological complete response to neoadjuvant therapy in HER2-positive invasive breast cancer[J]. *Cancer Management and Research*, 2021, 13: 5053-5062.
- [71] LI Q, XIAO Q, LI J, et al. MRI-based radiomic signature as a prognostic biomarker for HER2-positive invasive breast cancer treated with NAC[J]. *Cancer Management and Research*, 2020, 12: 10603-10613.
- [72] GUO L, DU S, GAO S, et al. Delta-radiomics based on dynamic contrast-enhanced MRI predicts pathologic complete response in breast cancer patients treated with neoadjuvant chemotherapy[J]. *Cancers*, 2022, 14(14): 3515.

- [73] LIU S, DU S, GAO S, et al. A delta-radiomic lymph node model using dynamic contrast enhanced MRI for the early prediction of axillary response after neoadjuvant chemotherapy in breast cancer patients[J]. *BMC Cancer*, 2023, 23(1): 15.
- [74] CHITALIA R, MILIOTIS M, JAHANI N, et al. Radiomic tumor phenotypes augment molecular profiling in predicting recurrence free survival after breast neoadjuvant chemotherapy[J]. *Communications Medicine*, 2023, 3(1): 1-12.
- [75] FAN M, CHEN H, YOU C, et al. Radiomics of tumor heterogeneity in longitudinal dynamic contrast-enhanced magnetic resonance imaging for predicting response to neoadjuvant chemotherapy in breast cancer[J]. *Frontiers in Molecular Biosciences*, 2021, 8: 622219.
- [76] ZENG Q, KE M, ZHONG L, et al. Radiomics based on dynamic contrast-enhanced MRI to early predict pathologic complete response in breast cancer patients treated with neoadjuvant therapy[J]. *Academic Radiology*, 2023, 30(8): 1638-1647.
- [77] ZENG Q, XIONG F, LIU L, et al. Radiomics based on DCE-MRI for predicting response to neoadjuvant therapy in breast cancer[J]. *Academic Radiology*, 2023, 30: S38-S49.
- [78] PANTHI B, MOHAMED R M, ADRADA B E, et al. Longitudinal dynamic contrast-enhanced MRI radiomic models for early prediction of response to neoadjuvant systemic therapy in triple-negative breast cancer[J]. *Frontiers in Oncology*, 2023, 13: 1264259.
- [79] SYED A, ADAM R, REN T, et al. Machine learning with textural analysis of longitudinal multiparametric MRI and molecular subtypes accurately predicts pathologic complete response in patients with invasive breast cancer[J]. *PLoS ONE*, 2023, 18(1): e0280320.
- [80] SUTTON E J, ONISHI N, FEHR D A, et al. A machine learning model that classifies breast cancer pathologic complete response on MRI post-neoadjuvant chemotherapy[J]. *Breast Cancer Research*, 2020, 22(1): 57.
- [81] MA M, GAN L, LIU Y, et al. Radiomics features based on automatic segmented MRI images: Prognostic biomarkers for triple-negative breast cancer treated with neoadjuvant chemotherapy[J]. *European Journal of Radiology*, 2022, 146: 110095.
- [82] ZHU T, HUANG Y H, LI W, et al. Multifactor artificial intelligence model assists axillary lymph node surgery in breast cancer after neoadjuvant chemotherapy: Multicenter retrospective cohort study[J]. *International Journal of Surgery*, 2023, 109(11): 3383.
- [83] YU Y, WANG Z, WANG Q, et al. Radiomic model based on magnetic resonance imaging for predicting pathological complete response after neoadjuvant chemotherapy in breast cancer patients[J]. *Frontiers in Oncology*, 2024, 13: 1249339.
- [84] HA R, CHIN C, KARCICH J, et al. Prior to initiation of chemotherapy, can we predict breast tumor response? Deep learning convolutional neural networks approach using a breast MRI tumor dataset[J]. *Journal of Digital Imaging*, 2019, 32(5): 693-701.
- [85] EL ADOUI M, DRISIS S, BENJELLOUN M. Predict breast tumor response to chemotherapy using a 3D deep learning architecture applied to DCE-MRI data[M]//*Bioinformatics and Biomedical Engineering*. Cham: Springer International Publishing, 2019: 33-40.
- [86] REN T, LIN S, HUANG P, et al. Convolutional neural network of multiparametric MRI accurately detects axillary lymph node metastasis in breast cancer patients with pre-neoadjuvant chemotherapy[J]. *Clinical Breast Cancer*, 2022, 22(2): 170-177.
- [87] EL ADOUI M, DRISIS S, BENJELLOUN M. Multi-input deep learning architecture for predicting breast tumor response to chemotherapy using quantitative MR images[J]. *International Journal of Computer Assisted Radiology and Surgery*, 2020, 15(9): 1491-1500.
- [88] DUANMU H, HUANG P B, BRAHMAVAR S, et al. Prediction of pathological complete response to neoadjuvant chemotherapy in breast cancer using deep learning with integrative imaging, molecular and demographic data[C]//*Proceedings of Medical Image Computing and Computer Assisted Intervention—MICCAI 2020*. Cham: Springer International Publishing, 2020: 242-252.
- [89] ZHOU Z, ADRADA B E, CANDELARIA R P, et al. Prediction of pathologic complete response to neoadjuvant systemic therapy in triple negative breast cancer using deep learning on multiparametric MRI[J]. *Scientific Reports*, 2023, 13(1): 1171.
- [90] JOO S, KO E S, KWON S, et al. Multimodal deep learning models for the prediction of pathologic response to neoadjuvant chemotherapy in breast cancer[J]. *Scientific Reports*, 2021, 11(1): 18800.
- [91] PENG Y, CHENG Z, GONG C, et al. Pretreatment DCE-MRI-based deep learning outperforms radiomics analysis in predicting pathologic complete response to neoadjuvant chemotherapy in breast cancer[J]. *Frontiers in Oncology*, 2022, 12: 846775.

- [92] MASSAFRA R, COMES M C, BOVE S, et al. Robustness evaluation of a deep learning model on sagittal and axial breast DCE-MRIs to predict pathological complete response to neoadjuvant chemotherapy[J]. *Journal of Personalized Medicine*, 2022, 12(6): 953.
- [93] KHANNA P, SAHU M, KUMAR SINGH B, et al. Early prediction of pathological complete response to neoadjuvant chemotherapy in breast cancer MRI images using combined Pre-trained convolutional neural network and machine learning[J]. *Measurement*, 2023, 207: 112269.
- [94] COMES M C, LA FORGIA D, DIDONNA V, et al. Early prediction of breast cancer recurrence for patients treated with neoadjuvant chemotherapy: A transfer learning approach on DCE-MRIs[J]. *Cancers*, 2021, 13(10): 2298.
- [95] RABINOVICI-COHEN S, FERNÁNDEZ X M, GRANDAL R B, et al. Multimodal prediction of five-year breast cancer recurrence in women who receive neoadjuvant chemotherapy[J]. *Cancers*, 2022, 14(16): 3848.
- [96] LI Y, FAN Y, XU D, et al. Deep learning radiomic analysis of DCE-MRI combined with clinical characteristics predicts pathological complete response to neoadjuvant chemotherapy in breast cancer[J]. *Frontiers in Oncology*, 2023, 12: 1041142.
- [97] HUANG Y, CAO Y, HU X, et al. Early identification of pathologic complete response to neoadjuvant chemotherapy using multiphase DCE-MRI by siamese network in breast cancer: A longitudinal multicenter study[J]. *Journal of Magnetic Resonance Imaging*, 2023. DOI: 10.1002/jmri.29188.
- [98] HUANG Y, ZHU T, ZHANG X, et al. Longitudinal MRI-based fusion novel model predicts pathological complete response in breast cancer treated with neoadjuvant chemotherapy: A multicenter, retrospective study[J]. *eClinicalMedicine*, 2023, 58: 101899.
- [99] JUNTILLA M R, DE SAUVAGE F J. Influence of tumour micro-environment heterogeneity on therapeutic response[J]. *Nature*, 2013, 501(7467): 346-354.
- [100] GATENBY R A, GROVE O, GILLIES R J. Quantitative imaging in cancer evolution and ecology[J]. *Radiology*, 2013, 269(1): 8-14.
- [101] NAPEL S, MU W, JARDIM-PERASSI B V, et al. Quantitative imaging of cancer in the postgenomic era: Radio(geno)mics, deep learning, and habitats[J]. *Cancer*, 2018, 124(24): 4633-4649.
- [102] WU J, CAO G, SUN X, et al. Intratumoral spatial heterogeneity at perfusion MR imaging predicts recurrence-free survival in locally advanced breast cancer treated with neoadjuvant chemotherapy[J]. *Radiology*, 2018, 288(1): 26-35.
- [103] SHI Z, HUANG X, CHENG Z, et al. MRI-based quantification of intratumoral heterogeneity for predicting treatment response to neoadjuvant chemotherapy in breast cancer[J]. *Radiology*, 2023, 308(1): e222830.
- [104] CARVALHO E D, DA SILVA NETO O P, MATHEW M J, et al. An approach to the prediction of breast cancer response to neoadjuvant chemotherapy based on tumor habitats in DCE-MRI images[J]. *Expert Systems with Applications*, 2023, 234: 121081.
- [105] JIN C, YU H, KE J, et al. Predicting treatment response from longitudinal images using multi-task deep learning[J]. *Nature Communications*, 2021, 12(1): 1851.
- [106] LIU Y, WANG Y, WANG Y, et al. Early prediction of treatment response to neoadjuvant chemotherapy based on longitudinal ultrasound images of HER2-positive breast cancer patients by Siamese multi-task network: A multicentre, retrospective cohort study[J]. *eClinicalMedicine*, 2022, 52: 101562.
- [107] ZWANENBURG A, VALLIÈRES M, ABDALAH M A, et al. The image biomarker standardization initiative: Standardized quantitative radiomics for high-throughput image-based phenotyping[J]. *Radiology*, 2020, 295(2): 328-338.

作者简介:



刘凯文(2000-),男,硕士研究生,研究方向:影像组学分析、机器学习, E-mail: k.liu2000@outlook.com。



金莹莹(1990-),女,博士,住院医师,研究方向:乳腺影像诊断、影像组学分析。



王守巨(1986-),通信作者,男,教授,博士生导师,研究方向:乳腺影像和人工智能, E-mail: wangshouju@njmu.edu.cn。

(编辑:张黄群)